

Hoornvliestransplantaties met

Het Academisch Ziekenhuis Maastricht (azM) innoveert met nieuwe methodes voor hoornvliestransplantaties. Bij deze methodes wordt gebruikgemaakt van een nieuwe femtosecond-lasertechniek. Dr. Rudy Nuijts past de technieken met succes toe. "Met de Femtosecond laser kunnen wij de human error vervangen door high technology."

DR. R.M.M.A. NUIJTS,

OOGARTS

EN DRS. Y.Y.Y. CHENG,

ARTS-ONDERZOEKER AFDELING

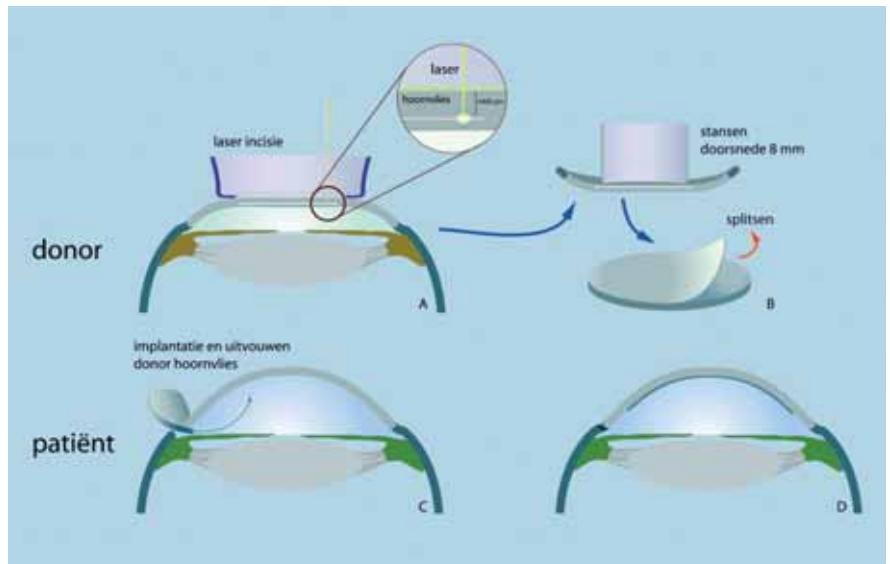
OOGHEELKUNDE,

ACADEMISCH ZIEKENHUIS MAASTRICHT

De posterieure lamellaire hoornvliestransplantatietechniek

In december 2005 voerde dr. Nuijts de eerste posterieure lamellaire hoornvliestransplantatie met een door de femtosecond laser geprepareerde donorcornea uit. De posterieure lamellaire techniek is alleen geschikt voor mensen met een afwijking van het hoornvliesendotheel, de binnenste laag van hoornvliessen die als een soort micropompjes het vocht uit het hoornvlies pompen en daardoor de helderheid van het hoornvlies waarborgen. Wanneer dit endotheel niet meer goed functioneert, ontstaat een vertroebeling door vochtophoping in het hoornvlies en verslechtert het zicht.

Bij de gangbare, perforerende hoornvliestransplantatie pons de chirurg met een soort 'appelboortje' een cirkelvormig stuk uit het zieke hoornvlies van de patiënt en vervangt dit door donorhoornvlies. Dit wordt met kleine hechtingen vastgezet wat het oog kwetsbaar maakt voor verwondingen en infecties. Verder kan het donorhoornvlies losschie-




Figuur 1. Het donorhoornvlies wordt op 0,4 mm diepte met de femtosecond-laser gesplitst in een voorste- en achterste deel met het hoornvliesendotheel (1A). Daarna wordt van een schijfje donorhoornvlies van 8,0 mm het achterste deel met hoornvliesendotheel in het oog gebracht (1B en 1C). Het achterste deel met het gezonde hoornvliesendotheel wordt met een luchtbel tegen het eigen hoornvlies gedrukt en blijft daarna op zijn plaats (1D)

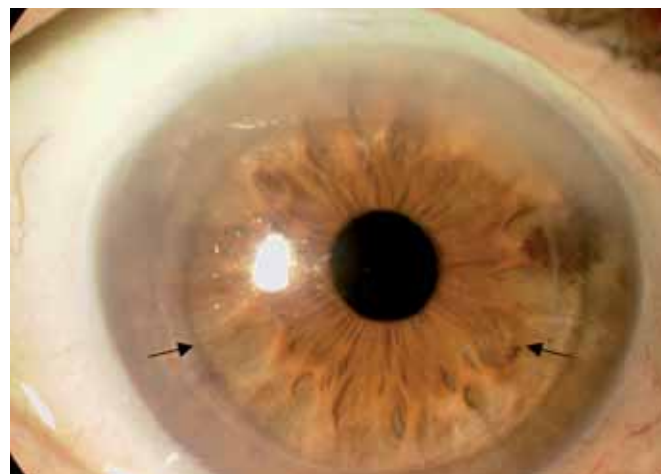
ten als de hechtingen beginnen op te lossen. Het duurt meestal circa anderhalf jaar voordat de hechtingen verwijderd kunnen worden en het hoornvlies zijn uiteindelijke vorm aanneemt. Helaas treden in ongeveer 40 tot 50% van de transplantaties vervormingen op van het hoornvlies (astigmatisme) waardoor het zicht vermindert, en dat kan niet gecorrigeerd worden met brillenglazen. In dat geval

zijn de veelal oudere patiënten aangewezen op contactlenzen, die zij echter vaak slecht kunnen hanteren en die regelmatig tot irritaties van het donorhoornvlies leiden.

In tegenstelling tot bij de perforerende technieken wordt bij de posterieure lamellaire techniek alleen dat achterste, zieke deel (hoornvliesendotheel) vervan-

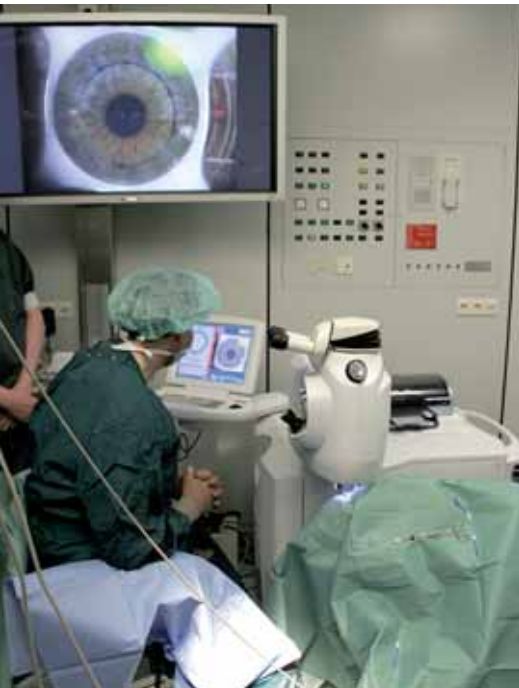

Figuur 2. De applanatiekop van de femtosecond-laser plat het hoornvlies van het donor oog af waarna het hoornvlies in een voorste- en achterste deel wordt gesplitst.



Figuur 3. Het donorhoornvliesendotheel is mooi gecentreerd en helder geworden. Het donorhoornvlies (binnen de pijltjes) heeft zich vastgezoegen tegen het hoornvlies van de patiënt.

innovatieve lasertechnieken



Figuur 4. De femtosecond-laser is gekoppeld aan het hoornvlies van de patiënt (zie videoscherm).

gen. De voorkant, en dus de vorm van het hoornvlies, blijft ongewoond. De femtosecond-laser brengt in het donorhoornvlies kleine puncties aan die vervloeien tot een spleetvlak op 3/4 van de diepte van het donorhoornvlies (figuur 1A en 2). De puncties worden met een zeer hoge frequentie van 30 kHz (30.000 keer per seconde) op een afstand van 1 micron van elkaar in het hoornvlies aangebracht. Het donorhoornvlies gaat vervolgens op transport naar de Corneabank in Amsterdam waar de preservatie en de kwaliteitscontroles van de donor plaatsvinden. Na 1 tot 2 weken keert het hoornvlies naar het azM terug voor de eigenlijke transplantatie bij de patiënt. Via één enkel sneetje aan de zijkant van het oog 'stript' de oogarts eerst het zieke hoornvliesendotheel bij de patiënt weg. Daarna wordt een schijfje donorhoornvlies van 8.0 mm gesplitst in een voorste deel en een achterste deel met het gezonde hoornvliesendotheel (figuur 1B). Het achterste deel met het gezonde hoornvliesendotheel wordt naar binnen gebracht (figuur 1C). Met een luchtbel wordt het donorendotheel van de donor tegen het eigen hoornvlies aangedrukt waar het zich vastzuigt en op z'n plaats blijft (figuur 1D en 3). De voorlopige resultaten van deze technologische innovatie zijn hoopgevend. Doordat het voor-

ste deel van het hoornvlies van de patiënt intact blijft treedt er maar weinig astigmatisme op. Het aanbrengen van het spleetvlak in het donor hoornvlies is aanmerkelijk eenvoudiger geworden in vergelijking met de vroegere handmatige techniek.

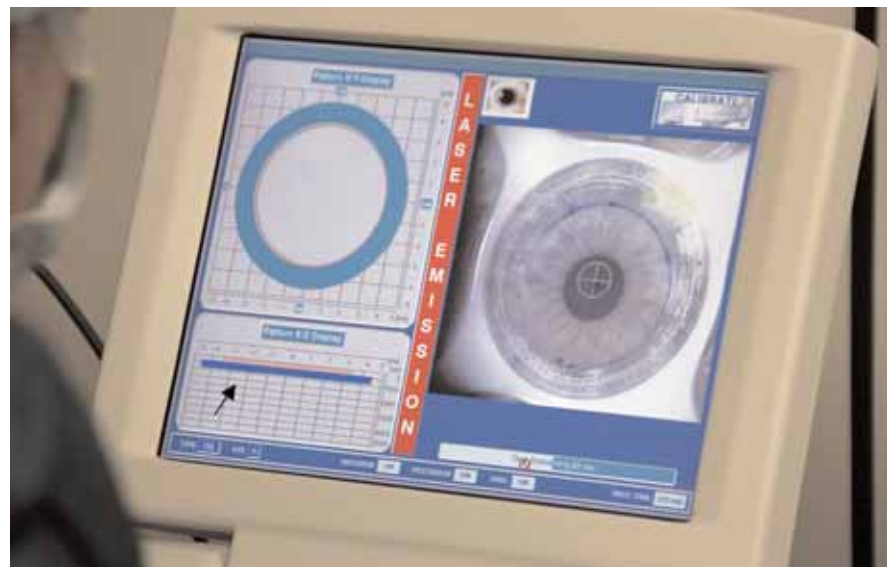
Combinaties van lamellaire en perforerende transplantatie-technieken

Begin april 2006 deed dr. Nuijts samen met 5 andere Europese centra klinische ervaring op met de femtosecond-laser bij het uitvoeren van een perforerende corneatransplantatie, de zgn. inverted mush-

is, we dat in de toekomst hoofdzakelijk met de femtosecond-laser zullen doen." De verwachting is dat met deze techniek in de toekomst minder astigmatisme zal optreden en het zicht door deze nieuwe transplantatietechniek veel sneller herstelt omdat er minder hechtingen in het hoornvlies nodig zijn en de wondconfiguratie beter wordt. Daarnaast is het oog minder gevoelig voor infecties en verwondingen. "Het risico op een afstotingsreactie is naar verwachting gelijk", aldus Nuijts.

Doelmatig gebruik

Naar verwachting zal toepassing van de



Figuur 5. Op de monitor van de femtosecond-laser is de mushroom configuratie (zie het pijltje) zichtbaar die in het hoornvlies van de patiënt gelaserd wordt.

room keratoplasty (zie artikel Saelens et al.). Hij verrichtte dit soort transplantaties bij vijf patiënten, de jongste 41 jaar en de oudste 74 jaar, allen met stromale en endotheliale afwijkingen van het hoornvlies. Zijn bevindingen waren boven verwachting: "Met behulp van deze lasertechniek kan ik een donorhoornvlies perfect passend maken door er een getrapte rand ('mushroom') in te laseren (zie figuur 4 en 5). De snijvorm is zó precies, daar kun je met de hand niet tegenop. De laserhandeling bij de patiënt geschiedt onder plaatselijke of algehele verdoving en duurt ongeveer tweeënhalve minuut. Daarna wordt het transplantaat gehecht. Ik denk zeker dat wanneer een perforerend transplantaat nodig

posterieure lamellaire transplantatietechniek ook tot een doelmatiger gebruik van donorhoornvliezen leiden. De belangrijkste redenen om donorhoornvlies af te keuren voor transplantatie (ongeveer 50%) zijn immers afwijkingen van het voorste gedeelte van het hoornvlies en een verminderde endotheelkwaliteit. Omdat de nieuwe techniek alleen het gezonde achterste deel van het hoornvlies gebruikt, kan eerder afgekeurd weefsel nu toch worden getransplanteerd. Daardoor daalt het afkeuringspercentage mogelijk van 50% naar 25% en kan de wachttijd voor een transplantatie afnemen.

In een multicenter studie (Dutch Lamellar Corneal Transplantation Study), deels gefinancierd door de Nederlandse organisatie voor gezondheidsonderzoek en zorginnovatie (ZonMw), evalueert Drs. Yanny Cheng de femtosecond-laser lamellaire transplantatietechnieken.